Lane Medical Library

Ueber

Retinitis pigmentosa.

Inaugural-Dissertation

zur Erlangung der Doctorwürde

bei

der medicinischen Facultät der Rheinischen Friedrich-Wilhelms-Universität

eingereicht und mit Thesen vertheidigt

am 1. August 1872

von

Fr. Wilh. Bayer.

Opponenten:

Ferdinand Brücher, Dr. med.
Joseph Kother, Dr. med.
Johannes Pfahl, Dr. med.

Bonn,
Druck von Carl Georgi.
1872.

Seinen lieben Eltern

gewidmet

vom Verfasser.

Digitized by the Internet Archive
in 2026

https://archive.org/details/IA40153709_0114

Ueber Retinitis pigmentosa.

Die grosse Mehrzahl aller Retinalleiden beruht auf Störungen des allgemeinen Gesundheitszustandes, namentlich auf Unregelmässigkeiten des Circulationsapparates, auf Herz- und Nierenerkrankungen, auf Syphilis u. s. w. Ja, die ophtalsmoscopische Erfahrung hat uns davon überzeugt und belehrt uns tagtäglich noch genauer darüber, dass gewisse von allgemeinen Erkrankungen abhängige Retinalleiden so charakteristisch auftreten, dass das Allgemeinleiden mit völliger Sicherheit allein aus dem ophthalmoscopischen Befunde diagnosticirt werden kann. Wenn es nun auch der Wissenschaft bisher noch nicht gelungen ist, allgemeine krankhafte Veränderungen des Organismus ausfindig zu machen, auf welchen gewöhnlich die Entstehung derjenigen Krankheit beruht, welche man mit dem Namen Retinitis pigmentosa bezeichnet, und mit welcher wir uns hier etwas eingehender beschäftigen wollen, so ist doch schon dadurch, dass sich die Krankheit in den weitaus meisten Fällen als angeboren documentirt, sowie aus anderen aetiologischen Momenten der Gedanke an sonstige Anomalien des Organismus, eine krankhafte Constitution, sehr nahegerückt.

Aetiologie.

Direkte Ursachen für die Entstehung der in Rede stehenden Krankheit sind uns noch gänzlich unbekannt. Die Patienten werden von ihr befallen, ohne dass es bisher gelungen wäre, gewisse äussere Schädlichkeiten ausfindig zu

machen, die von wesentlichem Einfluss für das Eintreten dieses so verderblichen Uebels gewesen wären. Das hat sich dagegen herausgestellt, dass den meisten Individuen, welche an Retinitis pigmentosa leiden, eine Prädisposition zu dieser Krankheit angeboren ist. Häufig werden mehrere Geschwister der Reihe nach von ihr heimgesucht. Die älteren Geschwister einer solchen Kinderreihe zeigen dann gewöhnlich ein höher entwickeltes Krankheitsbild, als die jüngeren, so dass man häufig genug aus dem ophthalmoscopischen Befunde das relative Alter der Geschwister bestimmen kann. Wenn nun auch Fälle vorkommen, wo Eltern solcher mit Retinitis pigmentosa befallenen Kinder frei sind von diesem Uebel, so wird man doch wohl aus der Thatsache, dass in einer Familie häufig mehrere Mitglieder sowohl derselben als aufeinander folgender Generationen von der Krankheit befallen werden, mit Recht schliessen dürfen, dass dieselbe dem Gesetze der Erblichkeit unterliegt. Bemerkenswerth in Betreff der ätiologischen Momente sind Liebreichs [1]) Nachforschungen über die Häufigkeit des Vorkommens der Retinitis pigmentosa bei Kindern blutsverwandter Eltern. Bekannt war bereits das Abhängigkeitsverhältniss der Taubstummheit von der Consanguinität und das häufig mit Taubstummheit verbundene Vorkommen der Retinitis pigmentosa; auch hatte v. Gräfe schon darauf aufmerksam gemacht, dass in vielen, vielleicht in der Mehrzahl der Fälle von Retinitis pigmentosa eine erbliche Anlage beobachtet werde. Liebreich's genauere Nachforschungen ergaben nun, dass ungefähr bei der Hälfte hieher gehöriger Kranken die elterliche Verwandtschaft nachweisbar war. Die Richtigkeit dieses Resultates ist nun durch die zunehmende Zahl der Beobachtungen immer mehr bestätigt worden. Für den günstigen

---

[1]) Deutsche Klinik 1861. Abkunft aus Ehen unter Blutsverwandten als Grund von Retinitis pigmentosa.

Boden, den diese Krankheit in der Consanguinität findet, sprechen auch die in hiesiger Klinik beobachteten Fälle [1]). Wir dürfen nun hierbei nicht vergessen, dass immer noch eine beträchtliche Quote Kinder übrig bleibt, deren Eltern blutsverwandt sind, bei denen sich aber keine Spuren der Krankheit vorfinden. Es kann also die elterliche Verwandtschaft nur als ein ätiologisch begünstigendes Moment angesehen werden.

Von der Regel, dass die Retinitis pigmentosa auf angeborener Anlage beruht, kommen auch einige Ausnahmen vor. So z. B. führt Mauthner [2]) einen Fall an, wo ein früher angeblich mit gutem Sehvermögen begabter Soldat sich durch zweijährigen Aufenthalt unter der glühenden Sonne Mexico's die Krankheit erworben haben soll.

Symptome und Verlauf.

Die Retinitis pigmentosa und der unter dem Namen Hemeralopie oder Nachtnebel bekannte, krankhafte Zustand des Auges sind in ihren subjectiven Störungserscheinungen so übereinstimmend, dass man leicht in Versuchung geräth, beide für verschiedene Entwicklungsstufen einer und derselben Krankheit zu halten. Nichtsdestoweniger besteht zwischen ihnen nach unseren jetzigen anatomischen und klinischen Kenntnissen, durchaus kein so naher Connex, als man den subjectiven Zeichen nach anzunehmen geneigt sein kann; insbesondere lässt ein Uebergang des einen Zustandes in den anderen weder klinisch noch anatomisch sich nachweisen. Sie bleiben strenge getrennt von einander durch den eigenthümlichen und ganz besonders charakteristischen ophthalmoscopischen Befund der Retinitis pigmentosa und das Fehlen aller ophthalmoscopischen Zeichen bei der soge-

[1]) Siehe unten die tabellarische Uebersicht.

[2]) Lehrbuch der Ophthalmoscopie, p. 387.

nannten Nachtblindheit, vielleicht mit Ausnahme einiger, wenig bedeutsamer Spuren von Hyperämie der Netzhaut.

Als erstes Krankheitssymptom der Retinitis pigmentosa treten die bekannten hemeralopischen Erscheinungen auf. Während das Sehvermögen bei Tage vollkommen ausreicht, wird es mit eintretender Dämmerung und Nachts so schlecht, dass selbst grosse Gegenstände nicht mehr erkannt werden, dass die Kranken sich kaum mehr oder gar nicht zu führen im Stande sind und sich in völliger Dunkelheit zu befinden glauben. Untersucht man das Sehvermögen der excentrischen Theile des Gesichtsfeldes, so findet man hier bei gewöhnlicher Tageshelle entweder die Lichtperceptionsfähigkeit völlig aufgehoben, oder bis auf ein Minimum herabgesetzt, während gewöhnlich das centrale Sehen noch auffallend gut erhalten ist. Diese Netzhautanomalie, die sich sehr passend, wie wir später sehen werden, als Torpor Retinae bezeichnen lässt, nimmt bei längerem Bestehen der Krankheit immer mehr zu. Im Beginn der Krankheit zeigt sich die als Nachtblindheit sich geltend machende verminderte Reizbarkeit der Retina gegen schwächere Reize. Es tritt dann auch schon die peripherische Einengung des Gesichtsfeldes auf, die mit wechselnder Lichtintensität grösser und geringer wird. Die sehende Partie liegt ziemlich concentrisch um den Fixationspunkt, doch so, dass die Grenzlinie sich mehr oder weniger diesem nähert oder sich von ihm entfernt, also unregelmässig wird. Sehr häufig finden sich ausser dem centralen Felde, entweder an dieses angrenzende oder auch ganz peripher von ihm gelegene Regionen undeutlichen Sehens. Schon seltener findet man ganz getrennt vom centralen Felde peripher gelegene Regionen deutlichen Sehens. v. Gräfe[1]) hat Gesichtsfeldbeschränkungen beobachtet, in welchen ausser dem Centrum die ganze Peripherie in ge-

[1]) Archiv für Ophthal m., IV. 2, p. 250.

wissem Grade frei war, so dass nur eine dunkel begrenzte Zone das Centrum einschloss. Wenn nun solche Fälle auch selten vorkommen, so spricht ihr Vorkommen doch strikte dafür, dass — wenigstens in diesen Fällen — die Fasern der Faserschicht, welche man sich ja gewöhnlich als der Atrophie verfallen vorstellt, nicht alterirt sind; da diese, wenn sie am Aequator degenerirt sind, einen Lichtreiz, der die Peripherie trifft, nicht fortzuleiten vermögen. Da sie nun in diesen Fällen dazu im Stande sind, so können nur die lichtpercipirenden Elemente in Theilen, welche zwischen Peripherie und Papille gelegen sind, vernichtet sein. — Bei fortschreitendem Process bleibt die Beschränkung des Gesichtsfelds auch bei sehr intensivem Licht deutlich ausgesprochen, während die centrale Sehschärfe nahezu normal sein kann. Solche Kranke lesen oft Nr. 1 der Schriftproben und sind nicht im Stande, sich allein zu führen, weil ihr Gesichtsfeld so klein ist, dass ihre Wahrnehmungen sich in der Art gestalten wie die des normalen Auges, wenn es durch einen Tubus mit kleiner Oeffnung sieht. Die nothwendige Folge muss eine sehr mangelhafte Orientirung sein. Solche Kranke befinden sich daher in einer sehr unvortheilhaften Lage. Sie stossen sich unglaublich leicht an Gegenstände, die zur Seite stehen, oder stossen dieselben um, und begehen überhaupt allerlei ähnliche Ungeschicklichkeiten. Auch verrathen sie meist eine gewisse Aengstlichkeit und Unsicherheit in ihrem Blick, in ihrem Gange und in allen ihren Bewegungen, was durch das Bewusstsein ihrer Ungeschicklichkeit bedingt ist. Da nun das centrale Sehen fast normal ist, so kommt es, dass Eltern und Lehrer von Kindern, die an Retinitis pigmentosa leiden, gar nicht an ein Augenleiden glauben wollen und alle Ungeschicklichkeiten, die durch den Mangel des excentrischen Gesichtsfeldes verschuldet werden, rücksichtslos als Unaufmerksamkeit

und Nachlässigkeit bestrafen, bis endlich mit zunehmenden Jahren das Augenübel immer deutlicher zu Tage tritt.

Ganz allmählig wird nämlich im weiteren Verlaufe der Krankheit das Gesichtsfeld immer enger auch bei sehr heller Beleuchtung. Darauf fängt auch die centrale Sehschärfe an zu verfallen und endlich tritt vollkommene Blindheit ein.

Die ophthalmoscopische Untersuchung ergibt eine Pigmentirung der Retina, welche sich zuerst an der Peripherie entwickelt und im weiteren Verlaufe nach der macula lutea zu ausbreitet. Das Pigment erscheint von tief schwarzer Farbe und in Gestalt unregelmässiger, zackiger oder strahliger Punkte, oder in den Knochenkörperchen auffallend ähnlichen, netzförmig zusammenstossenden Figuren, deren Einlagerung in die Retina dadurch erwiesen wird, dass einzelne dieser dunklen Pigmentirungen häufig dem Verlaufe der Gefässe folgen und diese in ihrem peripherischen Laufe verdecken.

Anfänglich sind die Pigmentirungen nur spärlich vorhanden und häufig nur bei genauer Durchsuchung der Peripherie des Augenhintergrundes zu finden. Im weiteren Verlauf wird die Pigmententwiklung immer reichlicher, und das Netzwerk der anastomosirenden dunklen und zackigen Körper wird dichter und umgibt in immer engerem Umkreise die macula lutea.

Bei einer derartigen Entwicklung des Pigments, ja häufig schon in früheren Krankheitsperioden beginnt eine auffallende Veränderung der Retinagefässe. In Folge einer eigenthümlichen Verdickung ihrer Wandung wird die in ihnen circulirende Blutsäule so verdünnt, dass die Hauptstämme, besonders die Arterien, auf dem Sehnerven wie in der Netzhaut verschmälert erscheinen. Nach der Peripherie hin werden sie immer dünner und erscheinen hier nur noch als feine rothe Streifen oder hellfarbige schmale Stränge,

können auch ganz verschwinden. Die Papille und die umgebende Retina zeigen Symptome der Atrophie. Die Papille ist häufig verzogen, ihre Grenzen sind verwaschen, was wohl gewöhnlich auf Rechnung der unregelmässigen chorioidalen Begrenzung zurückzuführen ist.

Die Chorioidea kann sich vollständig unverändert zeigen, häufig sind jedoch feine Veränderungen derselben sichtbar. Manchmal sieht man bei Kindern der Pigmententwicklung an den Retina-Gefässen Jahre lang Veränderungen in der Peripherie des Augenhintergrundes vorangehen, die man ophthalmoscopisch wohl als chorioidale zu deuten hat. Diese documentiren sich als feine, helle, dicht gedrängte Punkte oder unregelmässige Fleckchen. Diese Entfärbungen sind zuweilen etwas grösser, weniger scharf begrenzt und confluiren, so dass sich alsdann hier die normal gebliebenen Stellen wie dunklere Flecken auf hellerem Grunde ausnehmen. Etwas später treten dann feine punktförmige Pigmentflecke dazwischen auf. In anderen Fällen dagegen findet man ebenfalls bei Kindern neben bereits bedeutend vorgerückten Veränderungen der Gefässe und deutlich ausgesprochener Hemeralopie, nur ganz spärliche Pigmentstreifen an einzelnen peripherischen Retinagefässen, ohne nachweisbare chorioidale Veränderungen (Schweigger, Leber).

In Fällen, wo die Krankheit bereits Jahre lang bestanden hat, zeigen sich häufig neben den Pigmentirungen der Retina hellere Stellen, die mit grosser Deutlichkeit Chorioidalstroma und chorioidale Gefässe durchscheinen lassen, und somit den Eindruck einer Entfärbung der Epithelialschicht machen. In einzelnen Fällen findet man solche helle runde Flecken eingefasst von einem schwarzen Saume. Fälle dagegen, in deren ophthalmoscopischem Bilde die Chorioidalveränderungen sehr in den Vordergrund treten, dürften wohl auch, wenn die Betheiligung der Retina durch

Pigmentirung der Gefässe erwiesen ist, doch zur Chorioiditis zu rechnen sein (Schweigger).

Der Verlauf der Krankheit ist äusserst langsam. Vom ersten Auftreten der Symptome bis zur endlichen Erblindung können 30 bis 40 Jahre und noch längere Zeit verlaufen. Das Pigment zeigt sich gewöhnlich zwischen dem 6. und 8. Lebensjahre, doch tritt es auch noch zur Zeit der Pubertät und noch später auf. Die Erblindung erfolgt gewöhnlich gegen das 50. Lebensjahr. Doch wurden auch bei alten Leuten von 60 bis 80 Jahren Reste des Sehvermögens vorgefunden (Mooren, Secondi).

Manchmal kommt die Krankheit angeboren vor, so dass die Kinder mit pigmentirter Netzhaut, häufig zugleich mit zu kleinen Augen, entweder völlig blind oder mit ganz geringer Perceptionsfähigkeit der Netzhaut zur Welt kommen.

Im Anschluss an das oben geschilderte Krankheitsbild ist noch zu erwähnen, dass Fälle genug vorkommen, welche nur in manchen Punkten mit ihm übereinstimmen, in anderen Beziehungen aber einige Abweichungen zeigen.

Hier ist zu erwähnen, dass eine Nachtblindheit existirt, die vollständig den eben beschriebenen Symptomencomplex zeigt, bei dem jedoch jede Spur von Pigment fehlt. Es ist eine Art „Retinitis pigmentosa ohne Pigment“. In dem Augenspiegelbefund stimmt sie jedoch mit jener oben beschriebenen Form in Bezug auf die Veränderungen an der Papille und den Gefässen so genau überein, dass jeder sicherlich beim ersten Blick an Pigment-Entartung an der Peripherie denken und danach suchen würde. Mit Sehnervenatrophie ist der Anblick schon der ganz anderen Nuance der Farbe nach nicht zu verwechseln, die dabei viel weisser ist, ferner ist die centrale Sehschärfe bei dieser viel mehr herabgesetzt und endlich auch das Gesichtsfeld nicht so concentrisch verengt, wie bei dieser Form des Torpor Retinae.

Beide Arten mit und ohne Pigment sind dem Gesetze der Erblichkeit unterworfen und kommen oft in einer Familie neben einander vor. Beide Arten treten fast immer [1]) an beiden Augen zugleich auf. Mooren [2]) beobachtete einen Fall, wo an einem Auge nur die characteristischen subjectiven Symptome, auf dem anderen dagegen dieselben Symptome aber mit Pigmentablagerung sich zeigten. Beide Krankheitsformen sind deshalb als wesentlich gleichartige Erkrankungen anzusprechen. Nur rücksichtlich der Prognose will man beobachtet haben, dass beide Formen differiren können. Die erste Form führt nämlich unter allen Umständen langsamen Schrittes, aber mit unabwendbarer Regelmässigkeit zur Blindheit, vorausgesetzt dass das Leben dem Prozesse hinlänglich Zeit gönnt. Die zweite soll hinsichtlich der Entwickelung günstiger sein, da sie nicht immer zur Blindheit führen soll, sondern schon in sehr frühen Perioden stationär bleiben kann. Auch diese zweite Form ist in der Regel angeboren und besteht gewöhnlich seit den ersten Lebensjahren. Allein auch hier finden sich Fälle, wo ihr Entstehen ins spätere Lebensalter datirt wird. v. Gräfe sah in solchen Fällen eine nach mehreren Jahren eintretende nachträgliche Entwickelung von Pigment in der Retina. Schweigger hat diesen Torpor Retinae als Residuum syphilitischer Retinitis beobachtet.

---

[1]) Bis jetzt ist nur ein Fall von einseitigem Auftreten der Retinitis pigmentosa in der Literatur erwähnt und zwar von Pedraglia (klin. Monatsbl. 1865 p. 114). Wenn nun gleich dieser Fall bis jetzt vereinzelt dasteht, so scheint es doch bei dem jetzigen Stande unserer Kenntnisse über diese Krankheit etwas verfrüht, denselben wegen gleichzeitigem Vorhandensein von localer Atrophie des Chorioidalstromas ohne Weiteres als Chorioiditis mit Netzhautpigmentirung aufzufassen, wie man's wohl zu thun geneigt ist.

[2]) Ophthalmiatrische Beobachtungen p. 261.

Ausnahmsweise kann sich auch der Torpor für das centrale Sehen deutlicher zeigen, als in der Nähe des Fixirpunktes, so dass bei geringer Beleuchtung das excentrische Sehen besser ist, als das centrale. Hierbei hat man oft gefunden, dass unregelmässig runde, schwarze Pigmentmassen die Gegend der Macula lutea einnehmen.

Schliesslich ist hier noch eines Falles zu gedenken, den Haase [1]) mittheilt; hier wurde statt der Hemeralopie Nyctalopie beobachtet, d. h. es fanden sich starke Blendungserscheinungen am Tage, besseres Sehen in der Nacht, Erweiterung des Gesichtsfeldes im Dunkeln.

Als Complicationen der Retinitis pigmentosa entwickeln sich häufig in ihren späteren Krankheitsstadien noch Linsen- und Glaskörpertrübungen, und zwar beide in etwas eigenthümlichen Formen. Erstere gewöhnlich als punktförmige hintere Polarcataract, an welche sich immer noch einzelne radiäre Streifen anschliessen. Nach v. Gräfe kommen sie etwa bei einem Drittheil der Fälle vor. Die etwas seltener vorhandenen Glaskörpertrübungen bestehen meistens aus kleinen, graulichen, abgerundeten, beweglichen Flocken, die hie und da in feine Fäden auslaufen (Schweigger).

Anatomischer Befund.

Wir finden bis dato nur zwei Fälle in der Literatur aufgeführt, wo man intra vitam die characteristischen Symptome beobachtete und dann post mortem die anatomischen Veränderungen zu untersuchen Gelegenheit hatte. Der erste, schon 1861 [1]) von Maes [2]) mitgetheilte Fall scheint ziemlich allgemein übersehen worden zu sein, da man bis in die neueste Zeit hinein den Mangel eines anatomischen

[1]) Klinische Monatsblätter 1867 p. 116.

[2]) Over torpor retinae Utrecht 1861.

Befundes eines typischen Falles beklagt hat, weshalb ich mir erlaube, die Uebersetzung des Befundes folgen zu lassen: »Vor zwei Jahren hatte Prof. Donders von Neuem Gelegenheit, zwei Augen zu untersuchen, in welchen die eigenthümlichen Krankheitserscheinungen während des Lebens beobachtet und eine reichliche Pigmententwickelung in der characteristischen Form erfolgt war. Die Retina zeigte sich an drei oder vier Stellen, an welcher sie zugleich am stärksten pigmentirt war, mit der Chorioidea verwachsen und konnte nur mühsam von ihr abgezogen werden. Es erwies sich dabei, dass hier ein mit Pigment durchdrungenes Exsudat vorhanden war, welches beim Trennen der Membranen zerriss, so dass ein Theil an der Chorioidea, ein anderer an der Netzhaut haften blieb. Hier hing nun auch wirklich das die Netzhaut durchsetzende Pigment zusammen mit dem der Chorioidea; aber in einer Ausdehnung von mehr als einem Quadratcentimeter war kein Zusammenhang weiter zu finden. Es war um so weniger annehmbar, dass alles Pigment von der Verwachsungsstelle aus in die Retina infiltirt sein sollte, weil bis in die Nähe der Exsudatplaques das Pigment der Chorioidea sehr gleichmässig und gut erhalten war. Aber angenommen auch, dass dies möglich gewesen wäre, so hätte es in der acuten Periode jener localen Chorioiditis geschehen müssen und es würde nicht im Verlaufe vieler Jahre die Pigmentbildung allmählige Fortschritte gemacht haben, wie es die ophthalmoscopische Untersuchung erwies.

Es kann nun die Frage aufgeworfen werden, ob die locale Chorioiditis, welche sich in den Augen dieses mehr als 25 Jahre lang hemeralopischen Individuums vorfand, als complicirender Secundärzustand oder als Ausgangspunkt der Krankheit zu betrachten ist. Die Frage ist schwer zu beantworten; einerseits pflegt locale Chorioiditis nicht diejenigen klinischen Erscheinungen hervorzubringen, welche

den hier in Rede stehenden Krankseitsprocess charakterisiren, andrerseits ist es jedoch auch nicht einzusehen, wie eine Pigmententwicklung, noch dazu hauptsächlich in der Gefässschicht der Retina Chorioiditis veranlassen sollte. Die Frage bleibt also vor der Hand noch offen.

Es ist indessen nicht unwahrscheinlich, dass wirklich Chorioiditis mit Pigmentmaceration zu Grunde liegen kann, und dass das Hineingerathen von Pigment in die Retina die Ursache einer fortgesetzten Pigmentwucherung wird, welche sehr langsam aber mit unabwendbarer Regelmässigkeit fortschreitet. Der Wucherungsprocess scheint in jedem Fall unbestreitbar, mag er nun selbstständig entstehen, oder ausgehen von infiltrirtem Pigment. Die Veränderung der Blutgefässe, welche Junge als Verglasung der Wandungen bezeichnet, wurde von Prof. Donders ungefähr ebenso gefunden, sowohl in dem ersten als in dem letzten von ihm untersuchten Fall".

Der andere, wegen seiner Genauigkeit sehr werthvolle, von Beber [1]) mitgetheilte Sektionsbefund betraf einen Fall von Retinitis pigmentosa mit angeborener Amaurose. Es handelte sich um ein Individuum, welches in seinem 20. Lebensjahre an Typhus abdominalis starb. Nach dem Eröffnen der Augen erschien die Papille an beiden Augen weisslich verfärbt, der Glaskörper in der Nähe der Papille etwas trüb. Die Gefässe der Retina waren nur in der Nähe der Papille als feine weissliche Stränge zu erkennen. Der Sehnerv, Chiasma und Tractus nerv. optic. von normaler Farbe und Dicke. Wenn wir vorläufig von der stark entwickelten Pigmentirung der Netzhaut absehen, so fand sich letztere allenthalben adhärent an der Innenfläche der Aderhaut. Diese Adhärenzen waren leicht trennbar, mit Ausnahme an einzelnen über das Niveau der Retina prominirenden gelb-

[1]) Archiv für Ophthalm. XV. 3.

lich weissen Flecken in der Gegend der ora serrata des rechten Auges. Am linken Auge fehlten diese fest an der Aderhaut haftenden Prominenzen.

Die genauere Untersuchung ergab nun Folgendes: Die Retina war von der Papille nach der Peripherie hin verdickt, d. h. ihre Dicke nahm nicht nach der Peripherie zu ab, wie bei der normalen Retina, sondern erwies sich überall von fast derselben Dicke. Diese Verdickung war bedingt durch Atrophie der nervösen Elemente und Hyperplasie des bindegewebigen Gerüstes der Retina, welches besonders stark ausgesprochen war in den äusseren Schichten, gegen die inneren Schichten graduell abnahm. An der Peripherie liess die Wucherung des reticulären Bindegewebes eine Begrenzung der Schichten gar nicht mehr erkennen, bis auf die Faserschicht, die als solche eben noch erkannt werden konnte. Die Atrophie der Faserschicht nahm gegen das Centrum zu allmälig ab, so dass in der Umgebung der Papille nur noch eine geringe Atrophie bemerklich war. Hier, in der Nähe der Papille war die Retina überdeckt von einer Lage verdichteter Glaskörpersubstanz, bestehend aus faserigem Bindegewebe, ähnlich dem bindegewebigen Gerüste der Retina, nur verliefen ihre Fasern im Allgemeinen in einer der Retina parallelen Ebene. Diese verdickte Glaskörperschicht ist höchst wahrscheinlich die Ursache der leichten Trübung der Papillengrenze, welche nicht selten, wie oben bemerkt, in späteren Stadien der Retinitis pigmentosa beobachtet wird.

Das Pigment der Netzhaut war in den inneren Schichten ausschliesslich an den Verlauf der Gefässe gebunden. Es erwies sich fast überall als in Zellen eingeschlossen. Diese Pigmentzellen, welche übrigens ebenso wie das in ihnen enthaltene Pigment ganz dasselbe Aussehen, wie die Zellen des Pigmentepithels darboten, adhärirten innig den Gefässwandungen, waren auch theilweise

in die äusserste Lage der verdickten Gefässwand eingeschlossen. An Querschnitten trat deutlich hervor, dass das Pigment in allen Schichten der Netzhaut abgelegt war. Schnitte, welche durch Aderhaut und Netzhaut in Zusammenhang geführt wurden, zeigten deutlich, dass die Pigmentirung der äusseren Lagen an der Aussenfläche der Netzhaut fast immer an einer Stelle ihren Anfang nahm, wo dann die Epithelschicht gleichfalls eine stärkere Pigmentirung darbot; von hier senkten sich radiär verlaufende pigmentirte Züge in die Netzhaut hinein, welche nach einem kurzen Verlauf in der Regel umbogen, um bald in eine der Oberfläche parallele Richtung überzugehen. Ob diese radiären Züge gleichfalls Gefässe waren oder verdickte Radiärfasern, liess sich mit Sicherheit nicht bestimmen. Wenn es sich wirklich überall um Gefässe gehandelt hätte, so hätten diese, da in der normalen äusseren Körnerschicht Gefässe nicht vorkommen, wenigstens zum Theil neu gebildet sein müssen. Eine Verbindung der Aderhaut-Gefässe mit denen der Netzhaut war jedoch überall mit Sicherheit auszuschliessen.

Die Netzhautgefässe boten überall eine erhebliche Verdickung ihrer Wandung dar, die kleineren auch eine ziemlich ausgesprochene Sklerose. Die Gefässwand zeigte sich in eine mehr homogene, stärker lichtbrechende Substanz umgewandelt, die kleineren Gefässe als vollständig obliterirte, das Licht stark brechende, unregelmässig begrenzte Stränge. Diese Veränderung wurde von Junge Verglasung genannt. Die Epithelschicht und die Glaslamelle der Aderhaut boten, wie schon oben angedeutet, hochgradige Veränderungen dar. Allenthalben war die Glaslamelle übersäet von unregelmässig rundlich gestalteten Excrescenzen — die Drusen der Autoren — welche in ihrem grössten Durchmesser etwa 0,12 Mm. massen. Ihre Basis stand immer genau auf dem Niveau

der Innenfläche der Aderhaut und sie prominirten immer in die äusseren Schichten der Retina hinein. Nie war's umgekehrt. Ihre Oberfläche und ihre Ränder waren bedeckt von Zellen, die mit dunkelschwarzem Pigment erfüllt waren und in Bezug auf Form und Pigment etwas von der Norm differirten. Ihre Pigmentkörner waren häufig viel grober, als beim normalen Pigmentepithel; ihre Form, nicht ausschliesslich eine längliche, wie normal, sondern man fand sie auch von rundlicher und unregelmässig eckiger Form.

Die Glaslamelle war verdickt und mit dem auf ihr sitzenden Epithel leicht isolirbar. Zwischen den grösseren Drusen bemerkte man alsdann noch eine Anzahl kleiner Hervorragungen, auf welchen die Epithelzellen gleichfalls schwarzes Pigment führten. In den Zwischenräumen zwischen den Drusen sind die Zellen meist ihres Pigmentes beraubt, so dass ausgedehnte Parthien existiren, an welchen das Epithel vollständig pigmentfrei ist. Diese Zellen sind von ungleicher Grösse, theils grösser, theils viel kleiner als in der Norm. Die grösseren sind gewöhnlich oval und enthalten manchmal zwei oder mehr Kerne. Die Kleinen dagegen haben nur einen kleinen, rundlichen Kern. Auch schien es, als ob die Zellen, besonders in der Umgebung der grösseren Drusen der Glaslamelle nicht in einer, sondern in mehreren Schichten übereinander lägen. Alles dieses liess die Annahme von Wucherungsprocessen des Pigmentepithels sehr wahrscheinlich erscheinen.

Die oben erwähnten mit blossem Auge deutlich sichtbaren gelblich weissen prominenten Flecken in der Gegend der Ora serrata des rechten Auges erwiesen sich als Einlagerungen zwischen Chorioidea und Retina. Ihre grösste Ausdehnung übersteigt nicht einige Mm. Sie zeigten einen Reichthum an Fettkörnchenzellen, die eingelagert waren in ein spärliches Bindegewebsnetz, welches ohne deutliche Grenze in das der Retina überging.

Auch das bindegewebige Stützwerk der Retina selbst zeigte sich stellenweise wie mit Fettzellen dicht infiltrirt. Auch die Aderhaut zeigte an den Stellen, wo die grösseren Prominenzen aufsassen, deutlich entzündliche Veränderungen. Es liess sich hier eine merkliche Infiltration lymphkörperähnlicher Zellen mit Hyperplasie des lockigen Bindegewebes, letzteres besonders deutlich in der Umgebung der Gefässe, nachweisen. Es wurde jedoch mit völliger Sicherheit constatirt, dass die Capilarschicht ganz normal war und nirgends Verbindungen mit den Retinagefässen einging.

Die Sehnerven, Chiasma und Tractus erwiesen sich auch mikroscopisch normal; nirgendwo konnte hier eine Atrophie nachgewiesen werden.

Alle anderen bis jetzt veröffentlichten Untersuchungen pigmentirter Netzhäute, so wichtig und verdienstvoll sie auch sind, wurden an Augen angestellt, über deren Verhalten während des Lebens entweder so gut als nichts bekannt ist, oder welche bekannter Maassen andere Veränderungen als Grundleiden darboten, zu welchen Netzhautpigmentirung nur als Folgezustand oder Complication hinzugetreten war.

Suchen wir jetzt etwas näher auf das Entstehen, den Ausgang des Processes einzudringen, so ist die Frage, ob die Krankheit ursprünglich von der Chorioidea oder von der Retina, oder von beiden Membranen zugleich ausgeht, jetzt noch schwer zu beantworten. Jene circumscripten Exsudate, welche in beiden Fällen zwischen Aderhaut und Netzhaut gefunden wurden, können sowohl als primäre Ursachen, oder auch als Folgezustände und Complikation des Retinalleidens aufgefasst werden. Wir müssen diese Frage vorläufig noch offen lassen.

Eine zweite Frage ist die: Wie kommt hier die Pigmentirung der Retina zu Stande? Und da wir Pigmentirung der Retina auch bei Krankheiten finden, welche nicht

jene characteristischen Symptome zeigen, und nicht zur typischen Pigmentdegeneration gehören, so müssen wir wohl die Frage etwas allgemeiner fassen und fragen: Wie kommt überhaupt die Pigmentirung der Retina zu Stande?

Die Untersuchungen hierüber, welche von verschiedenen Autoren angestellt wurden, haben sehr differente Resultate ergeben. Es stellten sich bald vier Möglichkeiten heraus. Es kann Pigmentirung der Retina entstehen:

1) Durch Blutaustritt aus den Gefässen in das Stroma der Retina und durch nachfolgende Umwandlung des Hämoglobins in Melanin, was, da ja die Pigmentmassen gerade um die Gefässe am dichtesten abgelagert sind, sehr wahrscheinlich schien.

2) Durch Exsudate zwischen Chorioidea und Retina kann durch eine Durchtränkung und Aufquellung der letzteren und durch Maceration des Pigmentepithels eine nachfolgende Einschwemmung des Pigments in die Retina vorkommen.

3) Durch mechanisches Hereinziehen des Pigmentepithels in die Retina durch wuchernde Radiärfasern der letzteren hat man Pigmentbildung nachgewiesen. Pope's Untersuchungen zeigten deutlich, dass die Müller'schen Fasern in ihrem Wucherungsprozesse einen eigenthümlichen Verlauf erhalten, indem sie in den äusseren Körnerschichten sich bogenförmig krümmen. Hierdurch entstehen besonders nach dem Zugrundegehen der Stäbchenschicht Höhlungen, deren Wandungen von den ausgewachsenen Radiärfasern gebildet werden. Letztere schieben das Chorioidalepithel in diese Höhlungen hinein. Die Netzhautgefässe müssen besonders an ihren Theilungsstellen dem Auswachsen der Radiärfasern hinderlich sein, in Folge dessen gerade hier das Pigment von den auswachsenden Fasern um die Gefässe herum in die Netzhaut hineingezogen wird. Ausserdem scheint's auch ganz natürlich, dass der Lymph-

strom, welcher neben den Gefässen hinzieht, die lockeren Zellen mit fortschwemmt.

4) H. Müller überzeugte sich zuerst von der Thatsache, dass die Zellen des Pigmentepithels durch Wucherung in die Retina hinein eine Pigmentirung der letzteren bewerkstelligen. Diese Wucherungen können nun complicirt, wahrscheinlich sogar veranlasst sein durch Exsudate zwischen Chorioidea und Retina, oder durch mechanisches Herabziehen von Seiten der Radiärfasern in die Retina. Ein selbstständiges ohne irgend welchen Reiz veranlasstes Auftreten des Wucherungsprozesses scheint mit voller Sicherheit noch nicht beobachtet zu sein. Allein ein von Schweigger [1]) mitgetheilter Fall scheint sehr für letzteres Vorkommniss zu sprechen. Schweigger glaubte sich hier überzeugt zu haben, dass die Entwickelung von Pigment ohne Zuthun des Pigmentepithels, welches hier auch lediglich an die Retinagefässe gebunden war, vorkomme. Er fand jedoch bei späterer genauerer Untersuchung derselben Präparate in der pars ciliaris retinae ein neugebildetes Netzwerk, welches er als Gefässnetz deutete, zwischen Glaskörper und corpus ciliare; so dass es höchst wahrscheinlich schien, dass nur von den Pigmentepithelien des Ciliarkörpers aus die Entwickelung von Pigment an den Retinagefässen eingeleitet worden war.

Auch in den beiden oben mitgetheilten Sectionsbefunden reicht die Annahme eines Wucherungsprocesses zur Erklärung dessen, was vorliegt, vollständig aus. Die Pigmentzellen, welche auf den Drusen der Glaslamelle aufsitzen, werden offenbar einfach in die Netzhaut hineingedrängt. Das Pigment an den Netzhautgefässen scheint dagegen durch Wucherung der Epithelschicht in die Netzhaut hineingerathen zu sein. Hierfür spricht sowohl der Umstand, dass

[1]) Archiv für Ophthalmologie IX. p. 204.

es fast immer als in Zellen eingeschlossen gefunden wurde, welche nicht wesentlich von den Zellen des Pigmentepithels differirten, als auch der, dass beide oft continuirlich ineinander übergingen. Kein unmittelbarer Zusammenhang zwischen dem Pigment in der Epithelschicht und dem in der Netzhaut kann natürlich kein Hinderniss bilden für die Annahme, dass letzteres von ersterem herrühre; denn bei dem Wanderungsvermögen der Zellen ist es ja möglich, dass die Zellen vorzugsweise an bestimmten Orten, besonders da, wo sie am meisten Platz haben und wo sie von der Lymphe hingeschwemmt werden, d. i. an den Gefässen, sich anlagern und in späteren Stadien sich nicht mehr auf der ganzen Bahn des von ihnen zurückgelegten Weges vorfinden. Hiernach erklärt sich auch das Vorkommen von Pigment in der Papille und im Sehnerven, wie es Mooren und Cohnheim beobachteten.

Wenn wir das über diese Krankheit Gesagte jetzt einmal kurz überblicken, so leuchtet ein, dass für die typische, pigmentirte Netzhaut das Vorhandensein von Pigment in der Retina nur ein mehr weniger wichtiges Symptom, nicht aber die Ursache der Krankheit ist, und dass der Name „Torpor Retinae“ das Krankheitsbild wohl besser übersetzte.

Therapie.

Die Aetiologie dieser Krankheit sowie auch die pathologisch-anatomischen Vorgänge erregen nur geringe Hoffnung auf die Möglichkeit therapeutisch wirksamer Hülfe. Man hat es an Versuchen nicht fehlen lassen, unter denen die Anwendung des Heurteloup'schen künstlichen Blutegels an der Schläfe, sowie der Gebrauch von Sublimat und Jodkali zu erwähnen sind. Natürlich war Alles ohne jeden Erfolg. Man kann höchstens den Kranken eine Schutzbrille geben und sie vor angestrengter Augenarbeit warnen.

Wenn auch schon eine beträchtliche Anzahl von Fällen veröffentlicht und beschrieben worden sind, so halte ich es doch nicht für überflüssig, einen von mir beobachteten Fall zu beschreiben, sowie eine Uebersicht aller bisher in hiesiger Augenklinik beobachteten Fälle folgen zu lassen, indem ich nur die wichtigsten Symptome und Befunde der Krankheitsbilder, so gut mir's möglich ist, tabellarisch wiedergebe.

Krankheitsgeschichte.

Peter Knie, 49 Jahr alt, unverheirathet, hat, wie ihm erzählt worden, in den ersten Lebensjahren viel an Krämpfen gelitten. Patient macht einen nicht sehr intelligenten Eindruck, sein Gehör ist ziemlich gut und seine Geschwister haben angeblich alle gute Augen. Seine Eltern sind im dritten und vierten Grade mit einander verwandt, d. h. sie hatten eine Ehe zwischen Urenkeln und Ururenkeln eingegangen. Beide sollen gute Augen gehabt haben. Seine Mutter starb im 73. Lebensjahre und soll bis dahin ohne Brille haben lesen können, war also myopisch. Patient will schon in früher Jugend sehr „beisichtig" gewesen sein. In die Ferne konnte er nie gut sehen. Beim Suchen kleiner Gegenstände, die ihm gefallen waren, will er lange „umhergetappt" haben, bis er sie endlich gefunden. Bis in die Mitte seiner dreissiger Jahre war er im Stande, gewöhnlichen Druck noch zu lesen, von da ab nicht mehr. Gegenwärtig kann er auf ihm bekannten Wegen, so besonders auf ebener heller Chaussée, bei Tage sich noch allein zurecht finden. Abends jedoch kann er es nicht mehr. Beim Eintritt aus dem Freien in ein Haus ist er ganz hülflos.

Bei der Untersuchung ergab sich Folgendes:

S an beiden Augen herabgesetzt. Er bringt Buchstaben und kurze Worte von Jäger No. 15 eben noch

heraus. Personen kann er auf Zimmerlänge nicht mehr erkennen.

Se concentrisch eingeengt und zwar so, dass es am linken Auge auf 7″ gemessen, in horizontaler Ausdehnung 5″, in verticaler 3″, am rechten in horizontaler Ausdehnung 7″, in verticaler 3″ beträgt.

Bei schiefer Beleuchtung zeigte sich cataraktöse Trübung am hinteren Linsenpole und bei Augenspiegeluntersuchung die für Retinitis pigmentosa characteristischen Veränderungen. Es wurde daher zur genaueren Feststellung des Befundes Atropin instillirt. Die cataraktöse Trübung in der hinteren Corticalis beider Augen lag sehr tief, direct an der hinteren Linsenkapsel. Sie zeigte bei schiefer Beleuchtung eine grauweisse Farbe, bestand rechts aus einem getrübten Ringe, welcher eine etwas hellere Mitte umgab. Von diesem Ringe strahlten etwa 10—12 Radien speichenförmig nach der Peripherie aus. Links waren die Speichen von geringerer Zahl etwa 7, aber länger, daher der centrale Ring mehr zusammengezogen. Diese Configuration hob sich bei Augenspiegelbeleuchtung sehr schön von dem rothen Augenhintergrunde ab. Die Trübung hinderte natürlich die Untersuchung des Hintergrundes in gewissem Masse; trotzdem war sowohl die Untersuchung im aufrechten als im umgekehrten Bilde möglich, da ja freie Sectoren sich zwischen den getrübten Speichen vorfanden.

Die Untersuchung im aufrechten Bilde ergab, dass Patient stark myopisch war, denn erst mit concav $^1/_5$ war der Augenhintergrund scharf zu sehen. Die Veränderungen des Augenhintergrundes bezogen sich auf die Papille, die Netzhaut und ihre Gefässe und auf die Chorioidea. Sie waren in beiden Augen ungefähr gleich weit vorgeschritten.

Die Papille war .weisslich verfärbt, nicht excavirt. Nur zwei ganz dünne Gefässchen waren zu bemerken,

welche in normaler Richtung verliefen und nur durch ihren Farbenton die Arterien von den Venen erkennen liessen.

In der Peripherie war die Netzhaut mit schwarz pigmentirten Figuren wie besäet. Das Pigment zeigte sich theils als kleine runde Klümpchen, theils als ästige Figuren, ähnlich den Knochenkörperchen. Dies Bild erstreckte sich von der Peripherie über den Aequator bulbi gegen die Papille, von welcher es etwa 3—4 Papillenbreitedurchmesser entfernt blieb, an der Innenseite um ein Geringes näher an die Papille reichend als aussen. Hie und da konnte constatirt werden, dass Pigmentstreifen den obliterirten Gefässen entlang zogen, dieselben zum Theil deckend.

Der Raum zwischen Papille und peripherem Pigment war interessant durch seine chorioidalen Veränderungen, die im Allgemeinen wohl als Atrophie bezeichnet werden konnten. Nach aussen von der Papille, unmittelbar vom Rande derselben sich etwa einen Papillendurchmesser breit gegen die Macula lutea hin erstreckend, war eine Stelle, in welcher nach Schwund des Epithelstratums die chorioidalen Gefässe sichtbar waren, zwischen welchen grauschwarzes Stromapigment sich zeigte. Solche Chorioidalgefässe mit ihren pigmentirten Zwischenräumen waren auch noch an wenigen Stellen zwischen dem peripheren Retina-Pigment deutlich sichtbar.

Beim Schlusse dieser Arbeit ist es mir eine angenehme Pflicht, Herrn Prof. Saemisch sowie Herrn Dr. Stammeshaus für die bereitwillige Unterstützung bei Anfertigung derselben meinen innigsten Dank öffentlich auszusprechen.

Bemerkungen zu der Tabelle.

Se zu No. 2 der Tabelle (Schänzer).

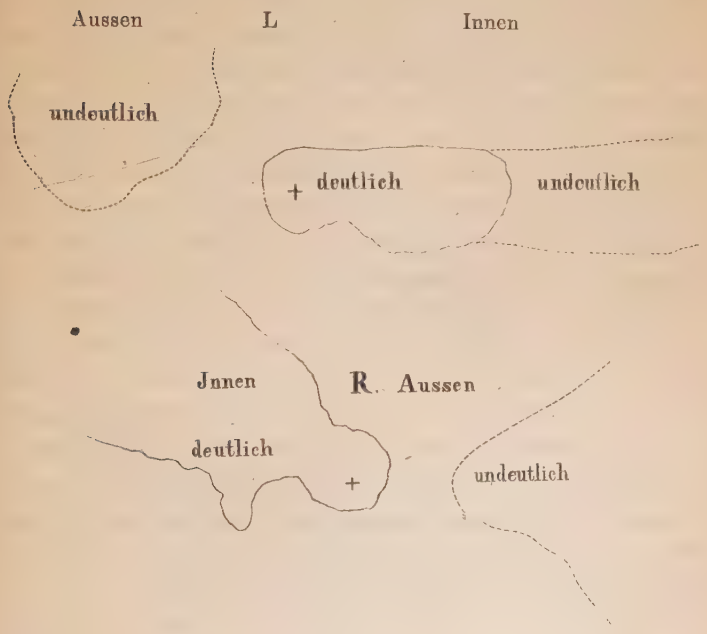

Dies Gesichtsfeld zeigt unregelmässige Grenzen. Nach Aussen geht die Begrenzungslinie hart um den Fixationspunkt. Nach Innen schweift sie weit von demselben ab, so dass Se nach Innen in die Länge gezogen erscheint. Dies länglich ausgezogene Gesichtsfeld geht am linken Auge nach Innen unmittelbar in eine Region undeutlichen Sehens über. Ausserdem liegt bei beiden Augen eine Region undeutlichen Sehens, wo jedoch Bewegungen der Hand wahrgenommen werden, ganz getrennt vom Gesichtsfeld in der Horizontale nach Aussen in dem äusseren oberen und unteren Quadranten.

Se zu No. 4 der Tabelle (Schmitz f.)

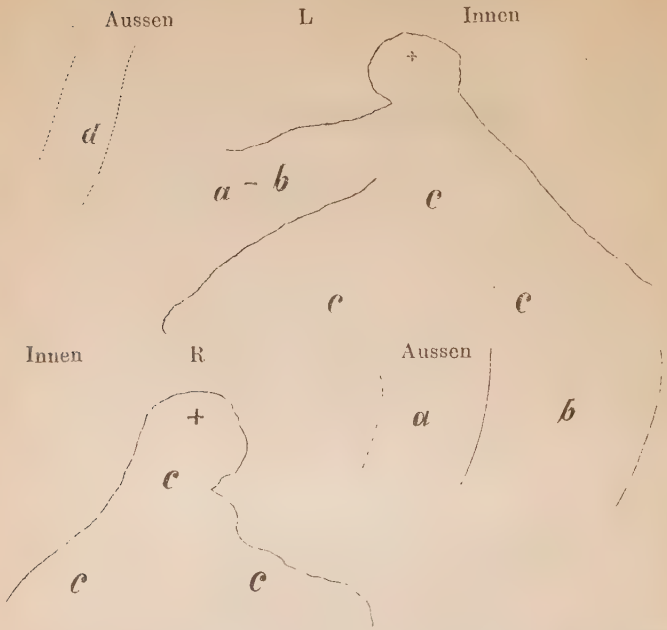

Diese Schmitz f. ist die Schwester des vorigen Schmitz. Se des linken Auges zeigt eine bedeutende concentrische Verengerung nach Oben und den beiden Seiten. In der unteren Hälfte nach Aussen hin ist, wie als sicher angenommen werden muss, eine sehr undeutliche Zone (a—b). Der übrige untere Theil (c) funktionirt normal. Die äussersten Peripherien sind alle ebenfalls defekt, mit Ausnahme eines kleinen Streifens (d), der horizontal nach Aussen gelegen ist. Hier werden nur Bewegungen der Hand erkannt.

Se des rechten Auges ist nach Oben und den Seiten hin ebenso concentrisch verengt, wie das des linken, nach unten ist ebenfalls ein Theil, welcher funktionirt (c).

Horizontal nach Aussen auf 12″ gemessen etwa 15″ vom Fixationspunkte entfernt ist eine Zone, die undeutlich ist, von der es nicht zu entscheiden ist, ob sie funktionirt (a). Hierauf folgt jedoch nach Aussen eine Zone deutlichen Sehens (b). Ganz nach Oben und Unten, sowie über eine bestimmte Grenze nach Aussen hört auch diese Zone auf zu funktioniren.

Vita.

Ich Friedrich Wilhelm Bayer, kath. Confession, wurde am 12. October 1845 zu Niederaussem in der Rheinprovinz geboren, woselbst mein Vater Christian Bayer noch jetzt lebt. Meine Mutter Gertrud, geb. Hinzen, wurde mir leider in meiner ersten Kindheit durch plötzlichen Tod entrissen. Nachdem ich die Schulbildung in meinem Heimathsort genossen, erhielt ich meine erste wissenschaftliche Bildung auf der höheren Schule zu Bedburg, späterhin auf dem königlichen Gymnasium zu Münstereifel, welches damals unter der Direction des Herrn Dr. Bogen stand. Im Jahre 1867 von dort mit dem Zeugniss der Reife entlassen, begab ich mich nach Würzburg, um Medicin zu studiren. Nach zwei Semestern begab ich mich nach Bonn und wurde dort von Herrn Geheimrath Prof. Dr. Pflüger in's Album der medicinischen Facultät eingetragen. Im Febr. 1870 bestand ich daselbst das Tentamen physicum. Während des deutsch-französischen Krieges war ich als Militärarzt am Reserve-Lazareth in Fulda thätig. Von dort kehrte ich im Mai 1871 zur Vollendung meiner Studien wieder nach Bonn zurück.

Meine Lehrer während meiner Studienzeit waren die Herren Professoren und Docenten: in Würzburg: Hasse, Köllicker, Recklinghausen, Scherer; in Bonn: Binz, Busch, Clausius, Doutrelepont, Hoening, Kekulé, Obernier, Pflüger, Preyer, Rindfleisch, Rühle, Saemisch, Schaaffhausen, M. Schultze, de la Valette, Veit, Weber.

Allen diesen meinen hochverehrten Lehrern bin ich zu immerwährendem Danke verpflichtet.

Thesen.

1) Die Phimosis congenita bildet ein Hauptmoment bei der Entstehung von Hernien im ersten Kindesalter.

2) Bei Retinitis pigmentosa bildet das Pigment nicht das Wesen der Krankheit, sondern es ist nur ein sehr häufiges Symptom derselben.

3) Für die Hydrocele ist die Incision die beste Operationsmethode.

Tabellarische

der in hiesiger Augenklinik beobacht

Name.	Geschlecht.	Alter.	Dauer der Krankheit.	S	Se	Art der Pigmentirung.	
1) Becker	m.	32 J.	22 J.	mühsam J No. 20	auf 12″ gemessen in beiden Durchmessern 6″	starke Pigmentablagerung	do
2) Schänzer	m.	22 J.	9 J.	$^1/_3$	beiderseits unregelmässig concentrisch verengt mit peripherischen perceptionsfähigen Zonen	typisch	
3) Schmitz	m.	27 J.	20 J.	r. $^{20}/_{200}$ l. $^{14}/_{200}$	beiderseits concentrisch verengt	den Gefässen entlang reicht das Pigment fast bis an die Papille	
4) Schmitz	f.	25 J.	18 J.	kaum Finger aufzählen	beiderseits unregelmässig concentrisch verengt mit peripherischen percipirend. Zonen	typisch, stark entwickelt	
5) Nachtsheim	m.	45 J.	25 J.	absolut keine Lichtempfin-	dung seit 6 Jahren	stark entwickelt, reicht bis hart an die Papille	bei
6) Jühlen	m.	17 J.		r. $^1/_7$ l. $^1/_3$	beiderseits concentrisch verengt auf 4—5″ Cm. bei 8″ gemessen	im Ganzen spärlich und zwar nur in der Gegend des Aequator abgelagert	ste
7) Teissen	m.			beiderseits mit der inneren oberen Partie der Retina Finger erkennbar auf 6″	beiderseits defekt bis auf den äusseren unteren Theil	typisch	
8) Weber	f.	51 J.		Spuren quantitat. Licht-	empfindung	stark abgelagertes Pigment	do
9) Müller	m.			Jäg No. 1 mit + 16	beiderseits die innere Hälfte des Gesichtsfeldes defekt	mässig stark abgelagertes Pigment	
10) Lindenberg	m.	20 J.		$^1/_5$	concentrisch verengt	nur in der Aequatorialgegend findet sich das typische Pigment	
11) Jaeger	f.	18 J.	12 J.	Finger aufzählen in $1^1/_2$′ Entfernung	beiderseits concentrisch verengt auf 3″ Cm. bei 12″ gemessen	typisch	
12) Mainz	f.	11 J.			unregelmässig concentrisch verengt	sehr wenig Pigment an der Peripherie zu entdecken	
13) Zimmermann	f.	30 J.		r. u. l. Jäg No. 1	concentrisch verengt	typisch	
14) Eul	f.	50 J.	42 J.	fast total ge-	schwunden	typisch	do
15) Herz	f.	13 J.	7 J.	$^1/_7$ oc. utr.	concentrisch verengt bis auf 4″ Cm. bei 2″ gemessen	kein Pigment entdeckt.	
16) Schlath	m.	38 J.	30 J.	Spuren quantitat. Lichtempfindung	sehr eingeengt	starke Pigmentablagerung	do
17) Trippler	m.	20 J.	14 J.	total ver-	loren	typisch, sehr stark ausgeprägt	
18) Knie	m.	49 J.	42 J.	Buchstaben in Jäg No. 15	unregelmässig concentrisch verengt	stark entwickelt	do
19) Fassbender	f.	42 J.	30 J.	Jäg No. 14	concentrisch verengt	sehr wenig Pigment an der Peripherie. Die einzelnen Pigmentkörper fast zählbar	

Uebersicht

en Fälle von Retinitis pigmentosa.

Linse.	Chorioidea.	Papille.	Aetiologie.
lseitige hintere Polar-ract	Diffus atrophisch	beiderseits atrophisch	keine Blutsverwandtschaft.
	Diffus atrophisch	grauweiss, wie durchlöch.	angeblich erworben durch Nachtsarbeit bei zu grellem Licht.
	Diffus atrophisch	atrophisch	wahrscheinlich angeboren.
	Diffus atrophisch mit einzelnen peripher gelegenen weissen mit schwarzem Pigment umsäumten Flecken	atrophisch	angeboren.
rseits theilweise resorbirt	total atrophisch	atrophisch, Gefässe sehr dünn	angeblich erworben durch einen Sturz auf den Kopf.
örmige hint. Polarcataract	fast ganz atrophisch, besonders stark ausgesprochen in den peripheren Theilen	atrophisch	Eltern nicht verwandt. Die Geschwister haben gesunde Augen.
	Diffus atrophisch	schien normal zu sein. Gefässe verdünnt	von Jugend auf taub und Myop. Er überstand vor 2 Jahren einen Typhus, wonach die Taubheit geschwunden sein soll. Sein Sehvermögen soll sich aber immerfort verschlechtern.
elseitige sternförmige hin-e Polarcataract			
	Diffus atrophisch		
	Diffus atrophisch. Es lassen sich hellere und grau gefärbte Stellen erkennen		
	atrophisch		keine Blutsverwandtschaft. Eine Nichte der Patientin soll an demselben Augenübel leiden.
			Patientin ist taubstumm und stammt aus blutverwandter Ehe.
elseitige sternförmige hin-re Polarcataract			stammt aus blutverwandter Ehe. es liegt keine Blutverwandtschaft vor.
		Gefässe verdünnt	Patientin stammt aus blutverwandter Ehe.
elseitige hintere Polar-taract			stammt aus blutverwandter Ehe.
		nicht besonders atrophisch, Gefässe jedoch verdünnt	Microcephalus, unentwickeltes Sprachorgan, gutes Gehörorgan, leidet seit seiner Kindheit an Schwachsichtigkeit, wie sein Bruder. Ob aus blutverwandter Ehe stammend, ist nicht eruirbar.
elseitige sternförmige hin-re Polarstarre	stellenweise atrophisch	atrophisch	stammt aus blutverwandter Ehe.
		die Grenze nicht scharf, Farbe normal. Gefässe nicht besonders verdünnt	keine Blutverwandtschaft. Von 5 Kindern der Patientin sollen 3 ebenfalls hemeralopisch sein.